



INVESTIGACIÓN CLÍNICA

Forma de presentación y evolución del ventrículo derecho bicameral

Mirna Rocío Yabur-Espitia^{a,c}, Emilia Patiño-Bahena^b, Berenice Cruz-Prieto^a, Gonzalo Espinosa-Islas^d y Nilda Espínola-Zavaleta^{e,*}

^a Departamento de Ecocardiografía, Instituto Nacional de Cardiología Ignacio Chávez, México DF, México

^b Departamento de Pediatría, Instituto Nacional de Cardiología Ignacio Chávez, México DF, México

^c Departamento de Pediatría, Hospital Pablo Tobón Uribe, Medellín, Colombia

^d Departamento de Ecocardiografía, Centro Médico American British Cowdray, Institución de Asistencia Privada, México DF, México

^e Departamento de Ecocardiografía en Consulta Externa, Instituto Nacional de Cardiología Ignacio Chávez, México DF, México

Recibido el 4 de octubre de 2011; aceptado el 28 de diciembre de 2012

PALABRAS CLAVE

Ventrículo derecho bicameral;
Banda muscular;
Obstrucción ventricular derecha;
Ecocardiografía;
Cardiopatía congénita;
México

Resumen

Introducción: El ventrículo derecho bicameral es una enfermedad poco frecuente, que constituye el 0,5% de las cardiopatías congénitas.

Objetivo: Describir el comportamiento clínico y las características ecocardiográficas de una serie de 11 pacientes.

Métodos: Se estudiaron 11 pacientes con diagnóstico de ventrículo derecho bicameral. Se les realizó historia clínica completa, radiografía de tórax, electrocardiograma y ecocardiograma transtorácico.

Resultados: La mediana de la edad de los pacientes fue de 10 años y el 55% perteneció al sexo masculino; 4 no presentaron síntomas y el diagnóstico fue por ecocardiografía. El ecocardiograma demostró la presencia de un ventrículo derecho dividido en 2 porciones por una banda fibromuscular. Las lesiones asociadas más frecuentes fueron: comunicación interventricular, foramen oval permeable, estenosis subvalvular aórtica y tetralogía de Fallot; 7 pacientes fueron a tratamiento quirúrgico y actualmente 6 de ellos se encuentran en clase funcional NYHA I.

Conclusiones: Este trabajo reviste especial importancia, porque es la serie de casos más grande en México y los resultados obtenidos son comparables con los estudios reportados en la literatura médica. El síntoma clínico predominante fue el deterioro de la clase funcional NYHA. Las manifestaciones clínicas se presentan desde la lactancia o más tardíamente hasta la vida adulta, por lo que consideramos que el grado de obstrucción puede tener un comportamiento progresivo. El ecocardiograma es el método diagnóstico de elección en estos casos. El 91% de los pacientes que recibieron tratamiento quirúrgico con ventrículo derecho bicameral tienen resultados hemodinámicos y funcionales excelentes en el seguimiento a mediano plazo.

© 2011 Instituto Nacional de Cardiología Ignacio Chávez. Publicado por Masson Doyma México S.A. Todos los derechos reservados.

* Autor para correspondencia: Instituto Nacional de Cardiología Ignacio Chávez, Juan Badiano n.º 1, Colonia Sección XVI, Tlalpan, México DF, México.

Correo electrónico: niesza2001@hotmail.com (N. Espínola-Zavaleta).

KEYWORDS

Double chambered right ventricle;
Muscular band;
Right ventricular obstruction;
Echocardiography;
Congenital heart disease;
Mexico

Presentation form and evolution of double-chambered right ventricle**Abstract**

Introduction: The double-chambered right ventricle (DCRV) is an uncommon congenital heart disease; it represents the 0,5% of these congenital cardiopathies.

Objective: To describe the clinical and echocardiographic characteristics of a series of 11 patients.

Methods: Eleven patients with DCRV were studied. A complete medical history, chest radiograph, electrocardiogram, and transthoracic echocardiography were performed.

Results: The median age of studied patients was 10 years. The 36.45% of cases were asymptomatic and the diagnosis was made by echocardiography. Other cases had weakness during food in the lactancy stage and worsening of NYHA functional class in older children. The echocardiogram showed double-chambered right by a muscular band in all studied patients. The most frequent associated anomalies were: ventricular septal defect, patent foramen ovale, subvalvular aortic stenosis, and Fallot's Tetralogy. Seven patients went to surgical treatment and now 6 of them are in NYHA functional class I.

Conclusions: This paper has a special importance, because is the biggest series of patients with double-chambered right ventricle in Mexico and the results are comparable to the studies reported in the literature. The worsening of the NYHA functional class was the predominate symptom. The clinical manifestations can be presented from the lactancy to adulthood and the degree of obstruction could have a progressive character. The echocardiography is the method of choice in the diagnosis of these patients. The 91% of patients with DCRV who went to surgical treatment had excellent hemodynamic and functional results in the mid-follow-up.

© 2011 Instituto Nacional de Cardiología Ignacio Chávez. Published by Masson Doyma México S.A. All rights reserved.

Introducción

El ventrículo derecho bicameral (VDB) es una enfermedad poco frecuente, que constituye el 0,5% de las cardiopatías congénitas en la población pediátrica y de hasta el 2.1% en la adulta y se caracteriza por la presencia de una banda muscular hipertrófica que divide el ventrículo derecho en 2 porciones, una de entrada y otra de salida, ocasionando diferentes grados de obstrucción al flujo pulmonar¹. Las lesiones asociadas más frecuentes son la comunicación inter-ventricular, la tetralogía de Fallot, la estenosis pulmonar y la estenosis subaórtica^{1,2}.

La expresión clínica de esta cardiopatía es variada. Puede presentarse de manera asintomática o con afectación del estado general y presencia de cianosis, dependiendo de las lesiones asociadas y del grado de obstrucción.

El ecocardiograma es el método no invasivo que tiene gran utilidad en el diagnóstico de esta cardiopatía congénita³.

El objetivo de este estudio fue describir el comportamiento clínico, las características ecocardiográficas y la evolución con el manejo médico o quirúrgico de una serie de 11 pacientes con diagnóstico de doble cámara ventricular derecha.

Métodos

Se estudiaron 11 pacientes con diagnóstico de VDB. Se les realizó historia clínica completa, radiografía de tórax, electrocardiograma y ecocardiograma transtorácico, y a 3 de ellos se les efectuó también ecocardiograma transesofágico y a uno cateterismo cardíaco.

Los criterios clínicos que se consideraron para evaluar la clase funcional según la NYHA están basados en las limitaciones para realizar actividad física⁴.

Con el ecocardiograma transtorácico bidimensional y el Doppler color y continuo, en los planos apical de 4 cámaras y eje corto paraesternal a nivel de los grandes vasos, se determinaron las características y la severidad de la obstrucción intraventricular y la presencia de las lesiones asociadas.

En los pacientes que recibieron cirugía se analizó el tipo de intervención quirúrgica y la evolución postoperatoria inmediata y a mediano plazo.

Resultados

La mediana de la edad fue de 10 años (rango: 2-64); el 55% de los pacientes pertenecieron al sexo masculino y el 45% al sexo femenino; 3 pacientes no presentaron síntomas, y el diagnóstico se hizo por el hallazgo incidental de un soplo cardíaco. La sintomatología más frecuente fue el deterioro de la clase funcional en los enfermos mayores (7 casos) o la fatiga con la alimentación cuando se manifestó en la lactancia; solo uno presentó cianosis.

Todos los pacientes presentaron un soplo cardíaco, descrito como expulsivo en foco pulmonar grado II/IV en 7 (63.6%) y holosistólico grado II/IV en 4 (36.4%).

El electrocardiograma de superficie de 12 derivaciones demostró ritmo sinusal en el 91% (10) de los casos y en el 9% (1) fibrilación auricular, *situs solitus* eléctrico y datos de hipertrofia ventricular derecha en el 91% de los pacientes. La radiografía simple de tórax reveló cardiomegalia GI-II en 6 pacientes, hubo un caso en dextrocardia. El ecocardiograma reveló *situs solitus* auricular en el 91% de

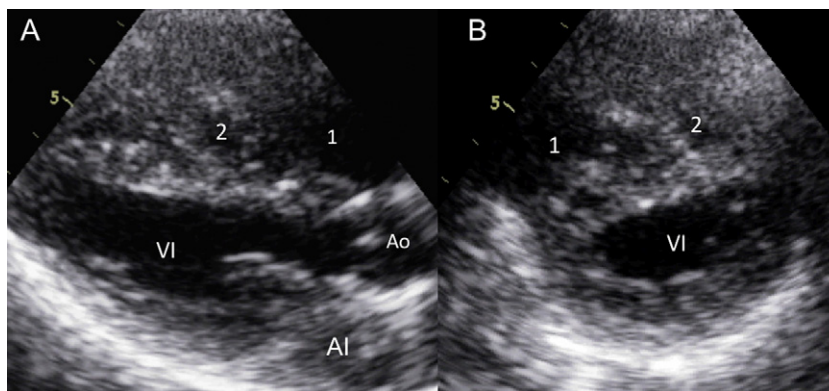


Figura 1 Ecocardiograma transtorácico bidimensional en los planos eje largo (A) y eje corto (B) paraesternal, que muestra 2 cámaras del ventrículo derecho: proximal (1) y distal (2). AI: aurícula izquierda; Ao: aorta; vi: ventrículo izquierdo.

los casos y *situs inversus* en el 9%. Se registró obstrucción por banda muscular en la porción subinfundibular del ventrículo derecho en el 54.5% de los casos, en la porción media en el 36.4% (figs. 1 y 2) y en la porción medioventricular y subinfundibular en el 9.1%, con un gradiente promedio de 111.8 ± 38 mmHg. Las lesiones asociadas más frecuentes fueron: comunicación interventricular y foramen oval permeable en 3, foramen oval permeable en 2, situs inversus, dextrocardia y comunicación interventricular en uno, estenosis subvalvular aórtica ligera con gradiente máximo de 38 mmHg en uno y estenosis valvular pulmonar en otro. Un paciente presentó tetralogía de Fallot y una banda muscular en la porción subinfundibular (tabla 1). A un paciente se le realizó resonancia magnética y cateterismo cardiaco, para determinar la presencia de VDB.

El tiempo de evolución desde el diagnóstico por ecocardiografía hasta el tratamiento fue de 134 ± 52 días.

La corrección quirúrgica se llevó a cabo en 7 pacientes con resección de la banda fibromuscular, cierre de los defectos asociados (comunicación interventricular y foramen oval permeable) y comisurotomía de la válvula pulmonar (tabla 1), en un caso hubo necesidad de reoperación ya que

el ecocardiograma transesofágico transoperatorio demostró gradiente alto en la porción media del ventrículo derecho.

La evolución posquirúrgica fue insidiosa en 2 de ellos con datos de disfunción ventricular derecha importante, lo que llevó a estancias prolongadas en la terapia intensiva posquirúrgica; un paciente falleció un día después de la cirugía por choque cardiogénico, y los otros 4 pacientes tuvieron una evolución postoperatoria favorable.

Los 4 pacientes restantes están en espera de tratamiento quirúrgico, y de estos solo uno recibe tratamiento médico con digoxina y acenocumarina por fibrilación auricular.

El seguimiento clínico después de establecido el tratamiento hasta la fecha de la última consulta tuvo una mediana de 735 días (rango: 1 a 2.522) y se encontró que los pacientes postoperados y que sobreviven (6) están en clase funcional I (tabla 1).

El ecocardiograma de control de los 6 pacientes postoperados demostró que 2 de ellos tienen gradiente intraventricular residual en ventrículo derecho de 30 y 12 mmHg, respectivamente, y otro tiene un defecto septal interventricular residual, sin repercusión hemodinámica (2 mm de diámetro).

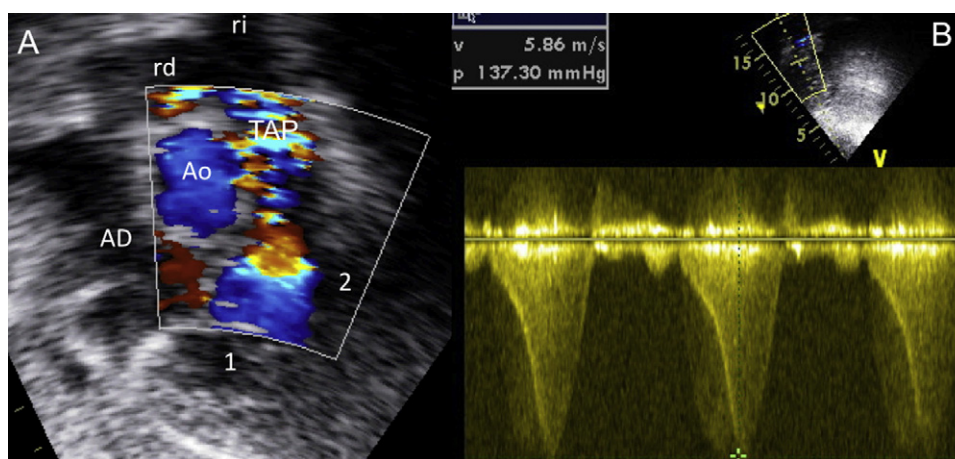


Figura 2 Ecocardiograma bidimensional subcostal con Doppler color en el eje corto panorámico (A), que muestra 2 cámaras del ventrículo derecho, proximal (1) y distal (2), e isovelocidad en el sitio de obstrucción medioventricular. Con Doppler continuo (B) se registró un gradiente intraventricular derecho de 137 mmHg.

Tabla 1 Datos clínicos y ecocardiográficos

Número	Edad (años)	Sexo	Tipo de obstrucción del VD	Gradiente intraventricular (mmHg)	Lesiones asociadas	CF antes de cirugía	Cirugía/tipo de cirugía	CF después de cirugía
1	2	F	Subinfundibular	80	TF	II	Infundibulectomía, ampliación del TSVD con parche de PB y cierre de CIV	Falleció un día después de la cirugía (choque cardiogénico)
2	13	F	Subinfundibular	113	No	I	No	I, Gradiente residual VD-30 mmHg
3	14	F	Subinfundibular	110	Estenosis pulmonar	II	Miectomía del VD con infundibulectomía, ampliación del TSVD con parche de PB, comisurotomía de VP y derivación cavo-pulmonar tipo Glenn	
4	8	M	Medioventricular	84	ESAO	II	No	
5	9	M	Subinfundibular	110	CIV, FOP	II	Resección de banda muscular del VD, cierre de CIV con parche de PB y cierre directo de FOP	I
6	10	F	Medioventricular	100	FOP	I	Resección de anillo fibromuscular del VD	I
7	6	F	Subinfundibular	132	CIV, FOP	II	Infundibulectomía, ampliación transpulmonar y transtricuspidéa, plastia tricuspídea y cierre de CIV	I, CIV residual-2 mm
8	3	M	Subinfundibular	149	FOP	I	No	
9	13	M	Medioventricular y subinfundibular	200	No	III	Resección de bandas musculares del VD, resección de rodete subarterial, infundibulectomía y ampliación del TSVD con parche de PB	I
10	64	M	Medioventricular	90	Situs inversus, dextrocardia, CIV, fibrilación auricular	II	No. Tratamiento médico: digoxina y acenocumarina	
11	24	M	Medioventricular	62	CIV, FOP	II	Resección de banda muscular del VD, cierre de CIV con parche de PB y cierre directo de FOP	I, Gradiente residual VD-12 mmHg
	Mediana = 10 (min = 2- máx = 64)	M = 6 (55%). F = 5 (45%)	Subinfundibular = 6 (54.5%). Medioventricular = 4 (36.4%). Mixto = 1 (9.1%)	111.8 ± 38		I = 3 (27.3%). II = 7 (63.6%). III = 1 (9.1%)	Cirugía = 7 (63.6%)	

CF: clase funcional; CIV: comunicación interventricular; ESAo: estenosis subaórtica; F: femenino; FOP: foramen oval permeable; M: masculino; PB: pericardio bovino; TF: tetralogía de Fallot; TSVD: tracto de salida del ventrículo derecho; VD: ventrículo derecho; VP: válvula pulmonar.

Discusión

El VDB es una enfermedad poco frecuente que generalmente se asocia con comunicación interventricular, tetralogía de Fallot, estenosis pulmonar y estenosis subaórtica¹.

Desde el siglo XIX se conocían informes anatómicos de bandas musculares anómalas en el ventrículo derecho, pero hasta mediados del siglo pasado no se retomó el interés por esta enfermedad como lo demuestra el aumento del número de publicaciones^{5,6}.

El ventrículo derecho se encuentra dividido en una cámara proximal y una distal. Son varias las teorías descritas al respecto: *a)* el mecanismo de la banda anómala sigue siendo discutido, lo cual atribuyen algunos autores a la reabsorción incompleta de trabéculas muy desarrolladas durante la vida embrionaria², y *b)* existe también la tesis de que se trata de una hipertrofia de la banda moderadora; la banda anómala puede originarse en el septum y dirigirse hacia la parte anterior del ventrículo derecho⁷. Otros, en cambio, creen que la banda muscular anómala representa la hipertrofia de la trabécula septomarginal⁸⁻¹⁰. Algunos autores describen una mala alineación^{2,7}, pero otros un ligero desplazamiento anterior del septum infundibular^{9,11}.

Las manifestaciones clínicas son variadas. Algunos pacientes pueden cursar asintomáticos dependiendo del grado de estenosis y otros pueden presentar síntomas desde la infancia temprana hasta la vida adulta como en nuestra serie, en la cual el paciente de menor edad fue de 2 años y el de mayor edad de 64 años, la mayoría de ellos estaban en etapa escolar y en la adolescencia. Es excepcional que el VDB se presente como cardiopatía congénita aislada en la vida adulta, y la presencia de lesiones asociadas puede modificar el comportamiento clínico¹.

En nuestra institución observamos que en algunos casos la auscultación cardíaca era semejante a una comunicación interventricular sin hipertensión pulmonar con un soplo holosistólico en mesocordio y un componente pulmonar del segundo ruido normal o incluso un poco apagado. Creemos que esto se debe al paso de sangre por la zona obstructiva en la porción medioventricular derecha, como observamos en los casos con obstrucción subinfundibular; solo un paciente, que era portador de tetralogía de Fallot y de una banda muscular en la porción subinfundibular derecha, presentó cianosis. En ningún caso la sospecha clínica inicial fue de VDB.

El electrocardiograma es una herramienta poco precisa en el diagnóstico de estos casos y en general mostró datos de hipertrofia ventricular derecha. El ecocardiograma nos permitió identificar con mayor precisión el sitio y la severidad de la obstrucción intraventricular derecha y las lesiones asociadas, aunque en algunos casos (principalmente en pacientes adultos) fue de gran ayuda el ecocardiograma transesofágico y el cateterismo cardíaco.

En una paciente se planteó la discusión clínico-ecocardiográfica, ya que el examen físico era compatible con una comunicación interventricular y el ecocardiograma no permitió identificar VDB, por lo que se decidió realizar cateterismo cardíaco, el cual mostró obstrucción medioventricular derecha, sin la presencia de comunicación interventricular asociada.

El diagnóstico diferencial debe plantearse con enfermedades¹² como comunicación interventricular aislada, estenosis pulmonar y tetralogía de Fallot, con la cual puede coexistir, y la importancia de esto es que el tratamiento también es diferente.

En las series de casos reportados en la literatura médica una de las asociaciones más frecuentes es la estenosis aórtica de tipo valvular o subvalvular. Vogel et al., en una serie de 36 casos de VDB y comunicación interventricular, encontraron que el 88% tenía estenosis subvalvular aórtica progresiva³, y en nuestra serie solo un caso (9%) tuvo membrana subaórtica con gradiente máximo no significativo.

La afectación de la lesión puede ser progresiva en el tiempo, con gradientes muy altos en la porción medioventricular derecha, que van de 95 a 200 mmHg, como observamos en nuestros pacientes (tabla 1).

El tratamiento es quirúrgico en los pacientes que presentan síntomas y los resultados en general son buenos, sin datos de recurrencia en el seguimiento a mediano y a largo plazo^{1,13-16}. Algunos autores proponen tratamiento quirúrgico en los pacientes asintomáticos cuando el gradiente intraventricular es mayor de 40 mmHg^{3,17}.

Conclusiones

Este trabajo reviste especial importancia porque es la serie de casos más grande en México y los resultados obtenidos son comparables con los estudios reportados en la literatura médica.

En nuestra serie, el deterioro de la clase funcional fue el síntoma predominante. Las manifestaciones clínicas se presentan desde la lactancia o más tardíamente hasta la vida adulta, por lo que consideramos que el grado de obstrucción puede tener un comportamiento progresivo. El ecocardiograma es el método diagnóstico de elección en estos casos¹⁸, aunque en ocasiones son necesarias otras técnicas de imagen como la resonancia magnética y el cateterismo cardíaco. El 91% de los pacientes que recibe tratamiento quirúrgico del VDB tiene resultados hemodinámicos y funcionales excelentes en el seguimiento a mediano plazo.

Financiación

No se recibió patrocinio de ningún tipo para llevar a cabo este artículo.

Conflicto de intereses

Los autores declaran no tener ningún conflicto de intereses.

Bibliografía

1. Telagh R, Alexi-Meskishvili V, Hetzer R, et al. Initial clinical manifestations and mid-and long-term results after surgical repair of double-chambered right ventricle in children and adults. *Cardiol Young*. 2008;18:268-74.
2. Lucas R, Varco RL, Lillehei CW, et al. Anomalous muscle bundle of the right ventricle. Hemodynamic consequences and surgical considerations. *Circulation*. 1962;25:443-5.

3. Vogel M, Smalhorn J, Freedom R. An echocardiographic study of ventricular septal defect and right ventricular muscle bundles with a fixed subaortic abnormality. *Am J Cardiol.* 1988;61:857-60.
4. Hurst JW, Morris DC, Alexander RW. The use of the New York Heart Association's classification of cardiovascular disease as part of the patient's completes problem list. *Clin Cardiol.* 1999;22:385-90.
5. Tsifutis AA, Hartmann AFJr, Arvidsson H. The two chambered right-ventricle: report of seven patients. *Transactions of the section on cardiology, Elk Grove Village, Illinois: American Academy of Pediatrics;* 1961. p. 5.
6. Ríos-Méndez RE, Díaz-Beltrán LR, Palazzolo AG. Ventrículo derecho bicameral: serie de casos. *Arch Argent Pediatr.* 2010;108:114-7.
7. Wong PC, Sanders SP, Jonas RA, et al. Pulmonary valve-moderator band distance and association with development of double-chambered right ventricle. *Am J Cardiol.* 1991;68:1681-6.
8. Alva C, Ho SY, Lincoln SR, et al. The nature of the obstructive muscular bundles in double-chambered right ventricle. *J Thorac Cardiovasc Surg.* 1999;117:1180-9.
9. Vogel M, Smalhorn JF, Freedom RM, et al. An echocardiographic study of the association of ventricular septal defect and right ventricular muscle bundles with a fixed subaortic abnormality. *Am J Cardiol.* 1988;61:857-60.
10. Restivo A, Cameron AH, Anderson RH, et al. Divided right ventricle: a review of its anatomical varieties. *Pediatr Cardiol.* 1984;5:197-204.
11. Wang JK, Wu MH, Chang CI, et al. Malalignment-type ventricular septal defect in double-chambered right ventricle. *Am J Cardiol.* 1996;77:839-42.
12. Cierran H, Narin N, Trasdemiir K. Double-chambered right ventricle mimicking asymmetric septal hypertrophy. *Turkish J Pediatr.* 2003;45:80-2.
13. Peña R, Cabrera A, Pastor E, et al. The double-chambered right ventricle: the surgical results in 28 cases. *Rev Esp Cardiol.* 1992;45:183-7.
14. Choi YJ, Park SW. Characteristics of double-chambered right ventricle in adult patients. *Korean J Intern Med.* 2010;25:147-53.
15. Said SM, Burkhart HM, Dearani JA, et al. Outcomes of surgical repair of double-chambered right ventricle. *Ann Thorac Surg.* 2012;93:197-200.
16. Alva C, Ortégón J, Herrera F, et al. Types of obstructions in double-chambered right ventricle: mid-term results. *Arch Med Res.* 2002;33:261-4.
17. Moriñigo J, Arribas A, Nieto F. An adult with a double-chambered right ventricle. *Rev Esp Cardiol.* 2005;58:217.
18. Hoffman P, Wójcik AW, Rózanski J, et al. The role of echocardiography in diagnosing double chambered right ventricle in adults. *Heart.* 2004;90:789-93.